Aus dem Pathologischen Institut des Katharinenhospitals Stuttgart

Leiter: Prof. Dr. H. Siegmund

Neurofibromatose des Sympathicus mit ungewöhnlicher Beteiligung des Rückenmarks, Gehirns und der Hypophyse

von

Lise Martz

aus Ludwigsburg

Inauguraldissertation

zur Erlangung der Doktorwürde einer Hohen Medizinischen Fakultät der Universität München

vorgelegt von

Lise Martz

aus Ludwigsburg

Referent: Geheimrat Borst, gedruckt mit Genehmigung der Medizinischen Fakultät, München

R. UNIV.
BIBLIOTHEEK
LEIDEN

Es soll in folgendem ein Fall aus dem Gebiete der Recklinghausenschen Neurofibromatose beschrieben werden, bei dem Störungen in der Peripherie, deren Ursache *Antoni* in einer Entwicklungsstörung der Ganglienleiste sieht, nur eine untergeordnete Rolle spielen, während das ganze Medularrohr sehr stark in Mitleidenschaft gezogen ist und ausserdem noch Veränderungen an anderen Organen nachzuweisen sind, die bisher im Schrifttum über die Recklinghausensche Erkrankung gar nicht oder nur sehr selten verzeichnet sind.

Krankengeschichte: Der Patient starb am 3. April 1931 auf der Pflegestation des Bürgerhospitals in Stuttgart. Leider existiert kein ausführliches Krankenblatt. Der klinische Verlauf der Erkrankung lässt sich jedoch einem Vortrag entnehmen, den Dr. *H. Bohn* am 7. Dezember 1922 im ärztlichen Verein in Stuttgart hielt, in welchem er den Patienten als einen Fall von Recklinghausenscher Neurofibromatose, kombiniert mit einer Hypophysenerkrankung, vorstellte.

Diesem Vortrag entnehme ich folgendes: Es handelte sich damals um einen 49jährigen Patienten mit mächtig ausgebildetem Kopf und einer Grösse von 155 cm. Die Haut des ganzen Körpers einschliesslich des behaarten Kopfes war übersät mit zahlreichen hirsekorn- bis pflaumengrossen Tumoren, welche teilweise infolge ihres Gefässreichtums bläulich erschienen und auf Druck schmerzempfindlich waren. Daneben bestanden Pigmentanomalien der ganzen Haut, Fettsucht (schürzenartige Fettpolster am Unterbauch, am Mons pubis und an der Brust), ausserdem Restzustände einer abgelaufenen, ziemlich schweren Rachitis. Augenspiegelbild o. B.

Es wird ausdrücklich betont, dass das Röntgenbild eine deutliche Verkleinerung der Sella turcica zeigte.

Psychischer Befund: Ausgeprägte Imbezillität, Kenntnisse eines 10jährigen Kindes, Gesichtsausdruck clownartig, grimmassierend; die Anamnese ergab „mäßigen" Alkoholgenuss. Hautknoten und Fettpolster hatten von Kind auf bestanden. Ob der Zustand mit der Zeit fortgeschritten ist und ob in der Familie ähnliche Krankheiten vorgekommen sind, konnte nicht festgestellt werden.

Bei seiner Aufnahme in die Klinik zeigte der Patient einen auffallend starken Durst und dementsprechend eine Urinausscheidung von 5—6 l täglich mit dem spez. Gewicht von 1004—1007 und dem Kochsalzgehalt von 0,2—0,35%. Aus den zahlreichen Versuchen, die mit dem Patienten angestellt wurden, ergab sich, dass es

sich nicht um einen echten Diabetes insipidus, sondern vielmehr um eine reine Polydipsie handelte. Nach 3monatiger Flüssigkeitsbeschränkung kehrten nämlich spezifisches Gewicht und Kochsalzgehalt des Urins zur Norm zurück und Durstgefühl war kaum noch vorhanden. Die Fragen, ob erstens die Polydipsie mit dem angeblich nur mäßigen Alkoholgenuss zusammenhänge, oder vielmehr ein endogenes Moment als Ursache in Betracht komme, und zweitens, ob die sicher angenommene Hypophysenerkrankung mit der generalisierten Neurofibromatose in ursächlichem Zusammenhang stehe, werden von *Bohn* offen gelassen.

In der Folgezeit änderte sich der Zustand des Patienten nur wenig. Die Erscheinungen des Diabetes insipidus bestanden in gleicher Weise fort, die Imbezillität nahm leicht, aber in progredienter Weise zu. Eingehende klinische Untersuchungen scheinen nicht weiter vorgenommen zu sein. Im April 1931 trat an einer Lungenentzündung der Tod ein.

Die Leichenöffnung (Nr. 256/31) wurde am Tage nach dem Tode von Prof. Dr. *Siegmund* vorgenommen. Sie ergab den Befund einer selten hochgradigen generalisierten Neurofibromatose der Haut, des ganzen Magendarmkanals einschliesslich des Wurmfortsatzes, eines hochgradigen Hydrocephalus internus mit zahlreichen subependymären Gliaknoten, einem Tumor im Bereich des rechten Hinterhorns des Seitenventrikels, einer cystischen Umwandlung des Hinterlappens der Hypophyse, eines Tumors der rechten Nebenniere. Ausserdem fanden sich multiple Cavernome in den Wirbelkörpern, im subcutanen Fettgewebe und ein Hämangiom der Zunge. Am Grenzstrang des Sympathicus, an den Hirn- und Rückenmarksnerven waren irgendwelche Veränderungen, insbesondere Geschwülste, nicht festzustellen. Als Todesursache fand sich eine doppelseitige konfluierende Bronchopneumonie.

An Stelle eines ausführlichen Sektionsprotokolls geben wir im folgenden eine Beschreibung der uns für das Problem der Neurofibromatose interessierenden Organveränderungen und fügen dem makroskopischen Befund das Ergebnis der mikroskopischen Untersuchung gleich an. Die epikritische Besprechung der festgestellten Veränderungen erfolgt für jedes Organ besonders unter der Berücksichtigung der Literatur in einem eigenen Abschnitt.

Veränderungen am Centralnervensystem: Das Schädeldach bietet nichts Besonderes. Die harte Hirnhaut ist ziemlich fest verwachsen, die weichen Hirnhäute sind an der Oberfläche der Hemisphären zart und glatt, an der Basis, besonders an den Gefässen etwas verdickt und milchig trüb. Die Hirnnerven sind in Ordnung. Irgendwelche Verdickungen oder Geschwulstknoten sind auch bei genauem Zusehen nirgendwo aufzufinden.

Auf der Höhe des linken Parietallappens finden sich im Gyrus präcentralis zwei etwa linsengrosse, dicht nebeneinander stehende dellenartige Einsenkungen der Oberfläche, über die die weichen Hirnhäute hinwegziehen. Die Veränderungen machen den Eindruck kleiner, trichterförmiger Einsenkungen, die sich ein wenig in die Hirnrinde hinein erstrecken. Die übrigen Hirnwindungen sind wohlgebildet, nirgends verbreitert oder von Knoten durchsetzt. Doch hat man den Eindruck, als ob die Konsistenz der Oberfläche etwas fester sei als gewöhnlich. Auf einem Horizontalschnitt durch das Hirn zeigt sich eine hochgradige Erweiterung der Seitenventrikel, die so stark ist, dass der Hirnmantel nirgendwo breiter als 3 cm erscheint. Die in den Ventrikeln vorhandene Flüssigkeit ist klar. Die Erweiterung betrifft besonders die beiden Hinterhörner. Auch das Foramen Monroe ist viel grösser als gewöhnlich, der dritte Ventrikel ist trichterartig ausgezogen, der Aquädukt, der

vierte Ventrikel und die beiden Cellulae regiae erscheinen gleichfalls etwas weit, aber lange nicht in dem Maße wie die übrigen Hirnhöhlen. Der Balken und Fornix sind verdünnt. Nirgends ist eine Verengerung etwa im Aquädukt nachzuweisen, nur fällt auf, dass die Tela chorioidea der rechten Seite ziemlich fest mit den rechten Stammganglien verbunden ist. Die Ventrikelauskleidung bietet ein eigentümliches Bild. Sie ist überall fein granuliert, wie von Tautröpfchen besetzt. Dabei erscheint die Ependymschicht der ganzen Ventrikelauskleidung schon mit dem blossen Auge als fast lederartig verdickt und verbreitert. Sie hebt sich als eine weisse, faserige, 2—3 mm breite Schicht von der darunterliegenden Hirnsubstanz auffallend deutlich ab. Ausser der feinen Körnelung finden sich in beiden Seitenventrikeln ungleichmäßig über alle Abschnitte verteilt gröbere, warzenartige Erhebungen von ziemlich fester Konsistenz, die die Grösse eines Pfefferkorns, mitunter auch einer Erbse erreichen. Diese Auswüchse fühlen sich hart an und sind auf der Schnittfläche grauweiss.

Besondere Veränderungen zeigt das rechte Hinterhorn. Es erscheint eingeengt durch eine um die Lichtung herumziehende, stellenweise 1 cm dicke Schicht aus einem grauen, faserigen, ausserordentlich derben Gewebe, das zwischen dem Ependym und der weissen Hirnsubstanz eingelagert ist. Dieses Gewebe begrenzt das Hinterhorn von der lateralen Seite her und zieht vom hinteren Pol des Hinterhorns bis etwa in die Mitte des Ventrikels hin, verbreitert sich in der Gegend des Hirnstamms zu einer 1,5—2 cm dicken Schicht, die direkt in die Stammganglien übergeht. Dadurch erscheint auf dem Horizontalschnitt die Gegend der Stammganglien rechts gegenüber links stark verbreitert.

Innerhalb der weissen Substanz und der Hirnrinde sind ebenso wenig wie am Kleinhirn, in der Brücke und am verlängerten Mark Veränderungen nachzuweisen. Dagegen findet sich am Übergang des verlängerten Marks in den Halsabschnitt des Rückenmarks ein ca. 3—4 cm langer, 4—6 mm breiter Spalt inmitten der Rückenmarksubstanz. Die Lichtung des Spaltes ist quergestellt, seine Auskleidung erscheint glatt und fühlt sich verhärtet an. Die Spaltbildung findet sich im ersten bis dritten Cervicalsegment. Das übrige Rückenmark ist in allen Teilen wohl gebildet.

Mikroskopischer Befund: Die mikroskopische Untersuchung wurde unter Zuhilfenahme sämtlicher in der Neuro-Histologie üblichen Färbenmethoden durchgeführt. Die Ergebnisse werden zusammenfassend geschildert.

Im Bereich des ganzen Gehirns findet sich eine erhebliche Randgliose, die die äussere Rindenschicht überzieht. Der derbe, faserreiche Gliafilz ist ziemlich kernarm und im ganzen gleichmäßig breit. Nur über den makroskopisch verändert erscheinenden Bezirken im linken Parietallappen ist das Gliafaserwerk aufgelockert. Die makroskopisch erkennbaren kleinen Dellen erweisen sich als cystische Hohlräume, die von einer ganz dünnen Gliafaserschicht überzogen sind, während die Randteile von derberem Gliafilzwerk gebildet werden. In der ganzen Umgebung dieser gliösen Cysten sind warzenartige, knopfförmige Gliavorsprünge zu erkennen, die sich in die darüberziehende Pia einstülpen. Auch innerhalb der Warzen ist das Gewebe kernarm. Im Bereich der erwähnten Cysten erscheint die sonst regelrecht gebildete Hirnrinde etwas zusammengedrückt.

Ganz ähnliche Veränderungen wie der Hirnmantel zeigt die Auskleidung der Ventrikelhöhlen. Der weissen Substanz ist auf der inneren Hirnoberfläche überall eine ziemlich breite Gliafaserschicht aufgelagert. Sie besteht aus zwei Lagen einer äusseren feinfaserigen, kernarmen, sich nur schlecht färbenden Faserlage und einer kernreicheren, sich dunkler färbenden Schicht, deren Fasern ein viel dichteres Netz bilden. Ab und zu finden sich kleine und grosse knotenartige Verdickungen dieser zellreichen Schicht, die als kleine Vorsprünge in die Ventrikellichtung hereinragen. Nach dem Ventrikellumen zu findet sich meistens ein regelmäßiges, ziemlich niedriges

Ependymepithel, das nur mitunter auf der Höhe der Zotten fehlt. Eine Beziehung zwischen Gefässen und Zotten ist nicht erkennbar.

Diese innere Randgliose mit den Ependymgranulationen findet sich ziemlich gleichmäßig in allen Ventrikelabschnitten. Nur im Hinterhorn des rechten Seitenventrikels liegen ausserdem noch besondere Verhältnisse vor. Die bereits makroskopisch erkennbare Schicht an der lateralen Wand erweist sich bei der mikroskopischen Untersuchung als ein ausserordentlich zellreiches Gewebe aus meist spindelförmigen Zellen mit länglichen, unregelmäßigen blassen Kernen. Die zugehörigen Fasern sind zu parallel verlaufenden Bündeln und Zügen angeordnet, die sich nach allen Richtungen hin regellos durchflechten. An manchen Stellen gleichen die auftretenden Bilder ganz den typischen Befunden in einem Verocayschen Neurinom. Nur ist die ganze Struktur regelloser und die Ausbildung von Kernreihen

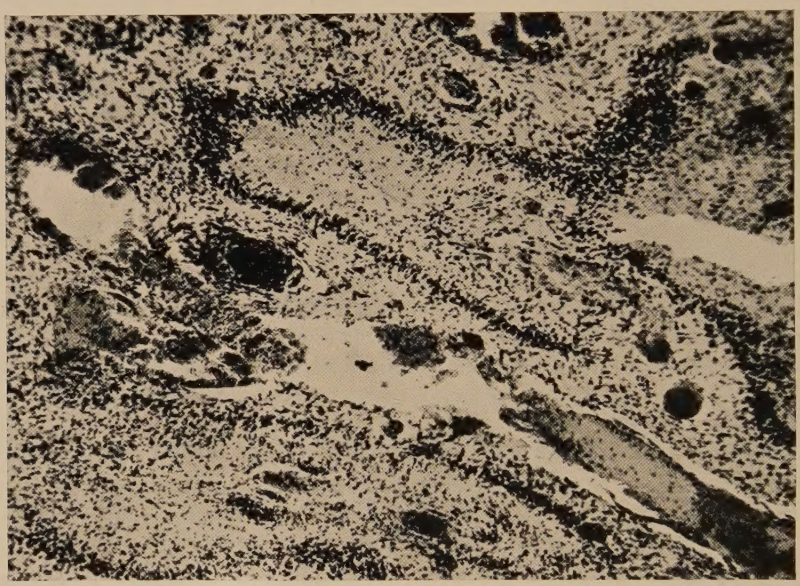

Abb. 1. Spongioblasten im rechten Occipitalhirn.

etwas ungeordneter. Vielfach ordnen sich die länglichen Zellen strahlenförmig um einen Mittelpunkt, in dem sich mitunter eine Gefässlichtung nachweisen lässt. Die Randteile der Zellwucherung sind kernreicher als die centralen. Hier sind besonders nach der weissen Substanz zu massenhafte Kernteilungen vorhanden. Auch der Gefässreichtum ist in den peripheren Abschnitten reichlicher als in den centralen, kernarmen. Die Abgrenzung der Zellwucherung gegenüber der weissen Substanz und den Stammganglien ist ganz unscharf. Das histologische Bild entspricht in allen Einzelheiten einem zellreichen, infiltrierend wachsenden Gliom nach Art der Spongioblastentumoren.

An einigen Stellen dicht am Ventrikel zeigt das Geschwulstgewebe noch eine Reihe von besonderen Merkmalen. Innerhalb von knotigen Bezirken ist es zur Ausbildung von dichten Faserzügen gekommen, die knäuelartig, vielfach auch parallel ausgerichtet verlaufen. Die zugehörigen Kerne sind lang, chromatinreich und spindelig. Der Gefässreichtum ist noch stärker als an anderen Stellen. Die radiäre Anordnung der Geschwulstzellen um die Gefässe herum ist noch deutlicher. Vielfach sind die Gefässwände verdickt, mitunter auch ganz hyalin. Dazwischen finden sich

ein- und mehrkernige Riesenzellen, deren Protoplasma sich dunkel färbt. Sie enthalten entweder einen grossen, blasigen, bizarr gelappten Kern mit deutlichem Chromatingerüst und Kernkörperchen, oder mehrere kleine, dunkler gefärbte, oft Vacuolen enthaltende Kerne.

Inmitten dieser Veränderungen fallen unregelmäßig begrenzte Flecken auf, die in der Mitte völlig strukturlos erscheinen, aber von einem dichten Wall länglicher Geschwulstzellen umrandet sind. Dadurch entstehen fast rosettenartige Bilder, wie man sie auch sonst in manchen Spongioblastengeschwülsten sieht (Abb. 1).

Rückenmark (Cervicalmark): Die Schmetterlingsfigur der grauen Substanz ist normal ausgebildet. Auch die weisse Substanz zeigt nirgends deutliche Defekte. Die vordere Commissur ist gut sichtbar. Die Lage des Centralkanals ist durch zahlreiche angehäufte rundliche Ependymzellen angedeutet, ein Lumen ist nicht vorhanden. Unmittelbar hinter dem Centralkanal trifft man auf einen etwa 4 mm breiten quergestellten Spalt. Im Sulcus longitudinalis post. befinden sich Bindegewebsreste. Sie stehen nicht in direktem Zusammenhang mit der Auskleidungsschicht des Spaltes. Diese besteht aus einer Schicht strukturlosen, hyalinen Gewebes, die sich nach *van Gieson* leuchtend rot färbt und wie gequollen, an manchen Stellen aufgefasert aussieht. Sie enthält fast keine Kerne. Diese Auskleidungsschicht ist ganz von Gliagewebe umgeben; dies bildet ein feines Fasernetz mit wenig inliegenden, rundlichen Gliazellen. Dazwischen findet man in Glialücken grosse, sehr blass gefärbte Schollen, die keinerlei Struktur und keinen Kern aufweisen. Die Gliaschicht enthält weiterhin sehr zahlreiche kleinere Gefässe mit starker bindegewebiger Verdickung ihrer Wandung und fast obliteriertem Gefässvolumen. Im ganzen Rückenmarksquerschnitt, am reichlichsten in der Gliaschicht in der Umgebung des Spaltes, sind zahlreiche Corpora amylacea eingelagert. Der Centralkanal ist nirgends in den Hohlraum mit einbezogen. Man findet nirgends auch nur teilweise Epithelauskleidung desselben. Ein Querschnitt unterhalb der Spaltbildung im Cervicalmark zeigt durchaus normale Verhältnisse. Oberhalb derselben ist eine geringe Gliavermehrung in der Gegend des Centralkanals vorhanden. Vom vierten Cervicalsegment an ist eine Spaltbildung nicht mehr nachzuweisen, auch eine centrale Gliose findet sich nicht. Dagegen fällt auf, dass nirgendwo der Ependymkanal eine eigentliche Lichtung besitzt, sondern dass sich hier unregelmäßige Zellhaufen finden, die Ependymzellen entsprechen und die eine ziemlich breite Streuung nach der Peripherie hin erkennen lassen.

Hypophyse. Die Gegend der Sella turcica erscheint stark verbreitert und abgeflacht. Das Infundibulum des vierten Ventrikels ist ein breiter Trichter mit einer makroskopisch deutlich erkennbaren, weiten Lichtung. Bei einem Horizontalschnitt mitten durch den Türkensattel findet sich an Stelle eines soliden Organs eine walnussgrosse Cyste von fast 2 cm Durchmesser. Die Keilbeinhöhle erscheint ganz nach hinten verdrängt, die Wand der Cyste ist in den hinteren Abschnitten papierdünn, in den vorderen etwas dicker.

Bei der mikroskopischen Untersuchung ist vom Hinterlappen der Hypophyse so gut wie gar nichts mehr festzustellen, während der Vorderlappen als ein ganz plattgedrücktes Gebilde an der Vorderwand der Cyste gelegen ist. Der Hohlraum der Cystenbildung steht mit der Lichtung des Hypophysenstiels und dem Infundibulum in direktem Zusammenhang. Die Cystenwand wird von einer dünnen Faserschicht gebildet, die nur sehr spärliche, lange, spitze Kerne enthält und im wesentlichen einem sklerotischen Gliagewebe entspricht. Nach dem Vorderlappen zu und in den seitlichen Teilen ist dieses gliöse Gewebe von lockeren Bindegewebsfasern umhüllt.

Magen-Darmkanal. Am Dünndarm finden sich neun Knoten verschiedener Grösse. Sie sitzen am oberen Darm und werden nach dem Ileum zu immer seltener und kleiner. Der grösste Knoten am Jejunum zeigt Haselnussgrösse, drei oder vier

sind kleinerbsengross, die übrigen noch kleiner. Alle Knoten sehen grauweiss aus, haben glatte, spiegelnde Oberfläche und fühlen sich sehr derb an. Die grösseren Knoten sitzen gestielt der Serosa auf, die kleineren, etwa hirsekorngrossen, imponieren lediglich als kleine Verdickungen der Darmwand.

Ein Schnitt durch eines der kleinsten Knötchen zeigt, dass dasselbe zwischen die Längs- und Quermuskulatur eingelagert ist und offenbar mit dem Plexus myentericus zusammenhängt. Die aussen gelegene Längsmuskulatur ist auf der Höhe des Knötchens stark verdünnt. Das Knötchen selbst ist aufgebaut aus spindeligen Zellen mit langen, blassen Kernen, die parallel gelagert in Streifen und Bündeln angeordnet sind und ein dichtes Flechtwerk bilden. Das Protoplasma färbt sich nach *van Gieson* hellgelb. Zellgrenzen sind nicht erkennbar; die Kerne erscheinen unregelmäßig und blass. Sie sind teilweise quergetroffen. Die Streifen und Bündel strahlen zum Teil von der Basis des Tumors fächerförmig in die Peripherie aus, wo sie sich in der Längsmuskulatur verlieren. Viele sind aber auch längs oder quer getroffen. Dadurch entsteht eine bestimmte Struktur. Die Zugehörigkeit zum Plexus myentericus tritt deutlich in Erscheinung. Derselbe ist zu beiden Seiten des Knötchens durch vermehrtes Bindegewebe verdickt und tritt dadurch viel deutlicher als sonst hervor. Seine Ganglienzellen sind grösser und reichlicher als gewöhnlich. Auch im Tumor selbst findet man Ganglienzellen. Jedoch ist ihre Zahl gering, sie liegen vorwiegend in der Peripherie und stehen meist in direkter Verbindung mit dem Auerbachschen Plexus. Gefässe sind nur spärlich vertreten. Selten trifft man eine Capillare oder Lymphspalte. Nur an der Basis ist ein grösseres Gefäss getroffen. Das Bindegewebe ist durchweg sehr spärlich; es begleitet in dünnen Fasern die Zellstränge und ist nur etwas dichter in der Umgebung der wenigen Gefässe.

Ein etwas grösserer, etwa kleinerbsengrosser Tumor bietet im Vergleich zu den eben geschilderten Knötchen nicht viel Neues. Seine Schnittfläche ist weiss und faserig. Infolge seines grösseren Volumens hebt sich der Tumor deutlich von der Darmwand ab. Die Längsmuskulatur ist auf seiner Höhe verschwunden, auch die Ringsmuskulatur ist verdünnt. Das Knötchen selbst besteht wieder aus den gleichen Streifen und Bündeln, die regellos miteinander verflochten und in allen Schnittrichtungen getroffen sind. Das fächerförmige Ausstrahlen von der Basis in die Peripherie ist hier wohl noch vorhanden, tritt aber lange nicht mehr so stark in Erscheinung.

Die Zugehörigkeit zum Plexus myentericus ist nicht mehr so deutlich, lässt sich höchstens an manchen Stellen vermuten. Zu beiden Seiten des Knotens ist wieder der verdickte Plexus zu sehen. Ganz am Rand des Tumors findet man ein paar grosse, blasige Zellen, die wohl als Ganglienzellen zu deuten sind. Das Bindegewebe ist fast noch spärlicher. Dünne Fasern umgeben die Streifen und Bänder und umhüllen in dünner Schicht das ganze Knötchen. Gefässe und Capillaren sind hier ebenfalls nur sehr wenige zu finden.

Betrachtet man nun den einzigen grösseren, etwa haselnussgrossen Knoten, so bietet dieser ein viel mannigfaltigeres Bild als die kleinen, gleichförmig gebauten Knötchen. Kompliziert wird das Bild auch noch dadurch, dass der Tumor eigentlich aus zwei Knoten besteht, einem grösseren und einem kleineren, die auf gemeinsamer Basis aufsitzen. Nur dadurch, dass die Darmserosa beide gemeinsam überzieht, imponieren sie als ein Knoten. Dies zeigt auch deutlich die Schnittfläche, welche im übrigen nicht so gleichförmig weiss aussieht wie die der kleineren Knoten, sondern schon makroskopisch in dem mehr weisslichen Zentrum, aber auch in der mehr graubraunen Peripherie eines jeden Knotens eine fleckige, braunrote Verfärbung durch mehrere quergeschnittene grössere Gefässe erkennen lässt.

Auch das mikroskopische Bild bietet gegenüber den kleineren Knoten mancherlei Neues. Ins Auge fallend sind die vielen grossen Gefässe, besonders in der Gegend

des Septums zwischen den beiden Knoten, aber auch an anderen Stellen. Sie stehen in direktem Zusammenhang mit den kolossal erweiterten und vermehrten Gefässen der Submucosa. Die Gefässwandungen bestehen aus einer dicken Schicht dichten faserigen, kernarmen Bindegewebes. In dem van Gieson-Präparat ist wieder die gelbe Farbe des Geschwulstgewebes vorherrschend, jedoch treffen wir diesmal viel reichlicher rotes Bindegewebe, besonders an der Basis und an dem Septum zwischen beiden Knoten. Im allgemeinen entspricht das Tumorgewebe jedoch so ziemlich dem der kleineren Knoten. Es ist wieder aus hellgelb gefärbten, spindeligen, parallel zu Bündeln angeordneten Zellen aufgebaut, welche im Schnitt längsschräg und quer getroffen sind. Nur ist es durchwegs bindegewebsreicher, ja, teilweise sogar durch fibröses Gewebe ersetzt, das dann ein im Bau ähnliches Bild bietet, nämlich lange, schmale, parallel geordnete Zellen mit schlanken, sich dunkel färbenden Kernen. Streifen derselben sind ebenfalls miteinander verflochten und in allen Schnittrichtungen getroffen. Der Hauptunterschied liegt in der roten Färbung und den schmaleren, dunkleren Kernen. Andere Stellen dagegen sind wieder sehr bindegewebsarm, die Streifen und Bündel erscheinen heller, die Kerne liegen weiter auseinander. Es handelt sich hier wohl um einen ödematös durchtränkten Zustand. Innerhalb desselben trifft man oft Palissadenstellung der Kerne.

Andere Partien des Tumors haben ein aufgelockertes Aussehen. Der Grundcharakter des Gewebes ist der eines Reticulums mit verschieden weiten Maschen. Die Anordnung in Züge und Streifen wird undeutlich oder geht ganz verloren, die Längsorientierung der Zellen verschwindet. In die Maschen des Reticulums ist eine homogene Substanz eingelagert, die sich mit Häm.-Eosin blassrosa färbt, sie ist meist rundlich oder oval oder in Form von hyalinen Bändern zu sehen. Die Tumorzellen verlieren hier ihre polare Orientierung, sie werden mehr rundlich, teilweise bleiben sie aber auch langgestreckt und liegen parallel zur Oberfläche der Reticulummaschen.

Zum Unterschied zu den kleineren Darmknoten sieht man also, dass der grosse Knoten keine so einheitliche Struktur aufweist, dass er vielmehr bindegewebs- und gefässreicher ist, an einzelnen Stellen aufgelockert erscheint und ein mehr retikuläres Aussehen gewinnt und in den Maschenräumen homogene, sich blass färbende Massen enthält. Er bekommt infolgedessen ein Aussehen, das stark an das mancher Gliome des Centralnervensystems erinnert.

Betrachtet man den grossen Knoten im Zusammenhang mit der Darmwand, so sieht man, dass die ganze Muscularis sehr verdünnt ist, die Längsmuskulatur umfasst den Tumor lediglich in seinem unteren Drittel, um auf seiner Höhe ganz zu fehlen. Der Plexus myentericus zu beiden Seiten des Knotens ist deutlich, jedoch findet man keine Verbindung zwischen ihm und dem Tumor, derselbe enthält keine Ganglienzellen, auch am Rande nicht. Von der übrigen Darmwand bleibt neben der kolossalen Erweiterung der submucösen Gefässe zu erwähnen, dass auch der Plexus submucosus, und zwar gerade unmittelbar im Gebiet des Darmknotens, stark hypertrophisch ist und viele auffallend grosse Ganglienzellen enthält. Die Schleimhaut selbst hat normales Aussehen.

Appendix. Der Wurmfortsatz ist 14 cm lang und etwa kleinfingerdick. An einer Stelle zeigt er eine daumendicke Anschwellung. Im proximalen Teile ist ein normal weites Lumen vorhanden, distalwärts wird es immer enger und ist bald makroskopisch nicht mehr sichtbar. Das Mesenteriolum ist dick und fettreich. Man sieht, dass die Dicke aller Wandschichten gegenüber der Norm kolossal zugenommen hat. Bei Betrachtung eines Querschnitts im Mikroskop fällt vor allem eine starke Massenzunahme der Muscularis ins Auge, die einerseits durch vermehrte Muskelfasern, andererseits aber auch durch Stränge und Züge eines wahrscheinlich nervösen Gewebes bedingt ist. Während im angrenzenden Mesenteriolum jeweils höchstens

zwei oder drei nicht verdickte Nerven getroffen sind, treffen wir plötzlich in der Subserosa, hauptsächlich an der Ansatzstelle des Mesenteriolums, aber auch in anderen Abschnitten derselben, längs- und quergetroffene Stränge von Nervengewebe, das aus langen, schmalen, parallelen Zellen mit schlanken, unregelmäßigen Kernen besteht. Diese Stränge färben sich nach *van Gieson* hellgelb und sind deutlich von der etwas dunkler gelb gefärbten Muskulatur abzugrenzen. Man sieht Nervenbündel in der Subserosa den Blinddarm umkreisen und sie an manchen Stellen radiär durch die Längsmuskulatur dringen und sich in der Zirkulärschicht aufteilen. Die Muskelfasern der letzteren sind oft deutlich durch andere Fasern auseinander gedrängt. Die äusserste Schicht der Submucosa wird teilweise ebenfalls eingenommen durch das hellgelb gefärbte, nervöse Gewebe. Im übrigen enthält die Submucosa reichliche Gefässe mit starker Wandverdickung und fast obliteriertem Lumen. Sie ist bindegewebsreich, enthält aber fast überall noch eine typische, lockere, fettreiche Partie. Das Bindegewebe in ihr ist manchmal merkwürdig verändert. Es erscheint bei van Giesonfärbung leuchtend rubinrot mit einem Stich ins gelbliche, seine Fasern sehen homogen und glänzend und wie gequollen aus. Die Schleimhaut ist fast überall (bis auf die obliterierte Spitze) erhalten; das Lumen ist sehr eng. Das Stratum proprium mucosae ist sehr stark verändert. Follikel sind nur im proximalen Abschnitt vorhanden. Weiter distal findet man höchstens kleine Häufchen von Lymphocyten. Das ganze Stratum proprium ist eingenommen von neurinomatösem Gewebe. Die Muscularis mucosae fehlt meistens und ist durch Neurinomgewebe ersetzt; ist sie aber an einzelnen Stellen noch vorhanden, so erkennt man eine deutliche Hypertrophie der einzelnen Muskelbündel. Das Fasergewebe im Stratum mucosae ist fast stets (bis auf die Spitze) durch eine lockere, fett- und gefässreiche, submucöse Schicht von der äusseren Schicht der Submucosa getrennt. Bei stärkerer Vergrösserung stösst man auf massenhaft vergrösserte Ganglienzellen, die meist in Gruppen zu vier bis sieben zusammenliegen. Schon in der Subserosa sind sie zahlreich und liegen mit Vorliebe am Rande der Nervenbündel oder mitten in ihnen. Ihr Hauptsitz betrifft jedoch die beiden Muscularisschichten, wo sie in ganzen Scharen vorhanden und in Gruppen zwischen den Muskelfasern, oft am Rande der Nervenbündel, zu finden sind. (Dass es sich um Ganglienzellen handelt, beweist ein Präparat, das nach der Schultzeschen Silberimprägnation gefärbt war; hierbei färben sich die Ganglienzellen schwarz, während der Kern hell bleibt. Wunderbar sind hierbei die Zellfortsätze und Fibrillen zu erkennen.) Auch die Submucosa ist verhältnismäßig reich an Ganglienzellen. Doch im Fasergewebe der Mucosa konnte ich trotz eifrigen Suchens keine einzige entdecken.

Ein Längsschnitt durch den Wurmfortsatz macht den Aufbau besonders deutlich. Ebenso wie auf dem Querschnitt sieht man überall die Nervenbündel Subserosa und Muscularis durchdringen. Das Lumen mit zahlreichen Drüsen ist sichtbar. Das Neurinomgewebe im Stratum mucosae wird hier besonders in seiner wirbelartigen und knotenförmigen Ausbildung gut sichtbar (Abb. 2).

Betrachten wir noch eines der Nervenbündel der Subserosa und Muscularis genauer! Es ist aus langen, schmalen, spindeligen Zellen aufgebaut; die Kerne sind blass, langgestreckt und unregelmäßig geformt. Das Protoplasma färbt sich nach *van Gieson* hellgelb, Zellgrenzen sind nirgends erkennbar, wir haben ein Zellsyncytium vor uns.

Die obliterierte Spitze zeigt die hochgradigsten Veränderungen. Lymphatisches Gewebe, Muscularis mucosae, sowie der grösste Teil der Submucosa sind völlig verschwunden. Statt dessen hat das Fasergewebe im Zentrum den ganzen Raum eingenommen. Es ist hier sehr dicht gefügt und kernreich. Die Lage der Mucosa wird nur noch angedeutet durch die zahlreichen, stark verdickten, fast obliterierten Gefässe und einige Züge homogen glänzenden, roten Bindegewebes. Die Muscularisschichten sind hier fast noch stärker ausgebildet und noch ganglienzellreicher.

Ein Querschnitt durch den Wurmfortsatz an seiner dicksten Stelle zeigt überraschenderweise zwei Lumina, ein grösseres, erbsengrosses, am Mesenteriolumansatz gelegenes, und daneben ein etwas kleineres. Das kleinere stellt offenbar das Appendixlumen dar, es zeigt das typische Epithel und zahlreiche Lieberkühnsche Drüsen, beim grösseren handelt es sich wohl um eine Cyste. Die Serosa überzieht die ganze Oberfläche, während die verdickten Muscularisschichten gegenüber der Ansatzstelle des Mesenteriolums wohl halbmondförmig das Darmlumen umgreifen, die Cyste aber nicht mit umfassen. Die Cystenwand besteht aus einschichtigem Cylinderepithel. An zwei oder drei Stellen sind sogar richtige Lieberkühnsche Drüsen ausgebildet. Um die ganze Cystenwand herum zieht sich eine dünne Schicht neurinomartigen Gewebes, welches hier und da Reste lymphatischen Gewebes enthält. Diese Schicht ist vom Darmlumen durch eine fett- und bindegewebsreiche Submucosa mit vielen



Abb. 2. Knäuelartige Neurinomwucherungen im Wurmfortsatz.

grossen, dickwandigen Gefässen getrennt. Peripherwärts von der Cyste sind in ganz dünner Schicht Reste der Ring- und Längsmuskulatur erhalten. Über ihnen liegt Bindegewebe der Subserosa mit mehreren inliegenden dicken Strängen nervösen Gewebes.

Die Cyste ist also offenbar in dem Fasergewebe der äusseren Schicht der Submucosa entstanden und hat bei ihrem Wachstum die Muscularisschichten verdrängt und verdünnt. Die Nervenbündel treten vom Mesenteriolum her ein, umkreisen die Cyste und dringen ihr gegenüber in die dort verdickte Muscularis von der Peripherie der Darmwandung her ein. Die Ganglienzellen findet man auf der Seite der Cyste nur ganz vereinzelt und nur in unmittelbarer Nachbarschaft der Nervenbündel. Die Appendixwand, die auf der anderen Seite als die Cyste liegt, bietet das übliche Bild dieses Wurmfortsatzes, nämlich Nervenstränge in der Subserosa und solche, die die kolossal verdickte Muscularis durchdringen; daneben zahlreiche Ganglienzellen.

In einem Längsschnitt ist eine zweite, kleinere Cyste getroffen. Sie liegt in der Zirkulärmuskelschicht, ihre Wandung besteht aus flachem, kubischem Epithel, Drüsen sind nicht in ihr entwickelt. Durch ihre Kleinheit dringt sie nicht über die

Muscularis heraus und verursacht auch keine Störung in der Anordnung der einzelnen Appendixwandschichten.

Linke Nebenniere. Die linke Nebenniere ist verdickt, auf dem Sagittalschnitt entdeckt man einen erbsengrossen Knoten von graurötlichem Aussehen, der offenbar von der Marksubstanz ausgeht und die Rinde wohl etwas vorgewölbt und verdünnt, aber nicht durchbrochen hat. Zu beiden Seiten des Knotens ist die Nebenniere ziemlich normal, die Markschicht ist vielleicht etwas breiter als gewöhnlich und hebt sich von der Rinde gut ab (Abb. 3).

Im Mikroskop sieht man den Tumor in eine dünne, bindegewebige Kapsel eingelagert und von normaler Rinde umgeben. Er ist ziemlich gut von seiner Umgebung abzugrenzen.

Die Geschwulst besteht aus epithelähnlichen Zellen, die jeweils in kleinen Gruppen und Strängen zu sechs oder acht angeordnet sind. Sie sind gross, polyedrisch, haben deutliche Zellgrenzen und einen grossen, oft exzentrisch gelegenen Kern mit deutlichem Kerngerüst. An einzelnen Stellen trifft man angehäufte Kerntrümmer. Die Färbbarkeit der Kerne ist verschieden; manchmal trifft man dunklere, manchmal viel blassere. Das Protoplasma färbt sich mit Häm.-Eosin ziemlich dunkel. Es zeigt ein unregelmäßiges, fein granuliertes Aussehen. Ganz vereinzelt findet man rundliche, helle, mit Flüssigkeit gefüllte Vakuolen von ungefähr Kerngrösse. Neben den Zellep, die den Tumor aufbauen, findet man einzelne, meist im Zentrum liegende Riesenzellen. Sie enthalten einen grossen, oder mehrere kleinere Kerne und oft auch mit Flüssigkeit gefüllte Vacuolen.

Das Stützgerüst ist sehr spärlich. In der Peripherie, wo der Bau des Knotens etwas dichter ist, umgibt das Bindegewebe in ganz feinen Faserzügen die einzelnen Zellgruppen. Im Zentrum fehlt es fast ganz. Dort liegen zahlreiche Lücken und Spalten zwischen den Zellkomplexen, wodurch der Tumor ein lockeres Aussehen gewinnt. Was die Gefässversorgung betrifft, so findet man in der Peripherie direkt unter der Kapsel einige grössere Gefässe. Im Zentrum sieht man zahlreiche Capillaren, die teils in den Lücken und Spalten verlaufen, teils auch zwischen den einzelnen Zellen der Zellbalken zu sehen sind. Cysten sind nirgends vorhanden.

Das Mark der ganzen Nebenniere, nicht nur im Bereich des Tumors, ist in Unordnung geraten. An mehreren Stellen trifft man kleine, gut abgegrenzte Inseln von Tumorgewebe; hier und da liegen Haufen von rundlichen, lymphocytenähnlichen Zellen im Gewebe zerstreut. Sie sind völlig undifferenziert und müssen als Sympathoblasten angesehen werden. Die grösseren Venen, die ab und zu getroffen sind, wiederholen den Bau der grossen Nebennierenvenen, sie zeigen eine verstärkte Längsmuskulatur.

Haut: Bei Schilderung der Hautknoten, die die ganze Körperoberfläche bedecken, kann ich mich kurz fassen. Die entsprechen ganz den Bildern, die von den verschiedensten Seiten ausführlich geschildert worden sind. Die Knoten sind stecknadelkopf- bis pflaumengross, teilweise etwas bläulich. Ein Durchschnitt durch einen Knoten von mittlerer Grösse zeigt ein derbes, dicht verfilztes Fibromgewebe. Teilweise sind zahlreiche Gefässe vorhanden. Der Knoten liegt unter normaler Haut und ist von einer, unter der Haut liegenden, dichten, sich leuchtend rubinrot färbenden, glänzenden, homogenen, kernarmen Bindegewebsschicht bedeckt. An der Basis sind Reste von Schweissdrüsen, atrophische Haarbälge und Balgdrüsen getroffen.

Was den übrigen Befund angeht, so kann ich mich ebenfalls kurz fassen. Die multiplen Kavernome des subcutanen Fettgewebes bieten das typische Bild von Kavernomen. Makroskopisch imponieren sie als dunkelrote Verfärbungen des Gewebes, mikroskopisch sieht man zahlreiche weite, teilweise mit Blut gefüllte Gefässe. Beziehungen zum Nervengewebe sind nicht zu sehen.

Interessanter war der Befund der Zunge. Auf der Oberfläche, nahe der Spitze fällt eine kleine erbsengrosse, dunkelblau verfärbte, erhabene Stelle auf. Diese entsteht durch ein Gefäss, das sich dicht unter das Epithel begibt und dort plötzlich kolossal erweitert ist. Während das Zungenepithel in der Umgebung normal ist und viele Papillae filiformes mit verhorntem Epithel trägt, verschwinden die grossen Papillen plötzlich im Bereich des erweiterten Gefässes, das Epithel ist vorgewölbt und verdünnt und trägt nur wenige, kleine, sekundäre Papillen. Das erweiterte Gefäss ist mit Endothel ausgekleidet und von einigen Zirkulärschichten umgeben. Eine richtige Gefässwand mit ihren verschiedenen Schichten ist jedoch nicht zu erkennen. In der Umgebung sind mehrere kleine, dickwandige, fast ganz obliterierte Gefässe vorhanden.

Auf Grund unserer Untersuchungen kommen wir zu folgender *pathologisch-anatomischen Diagnose:*

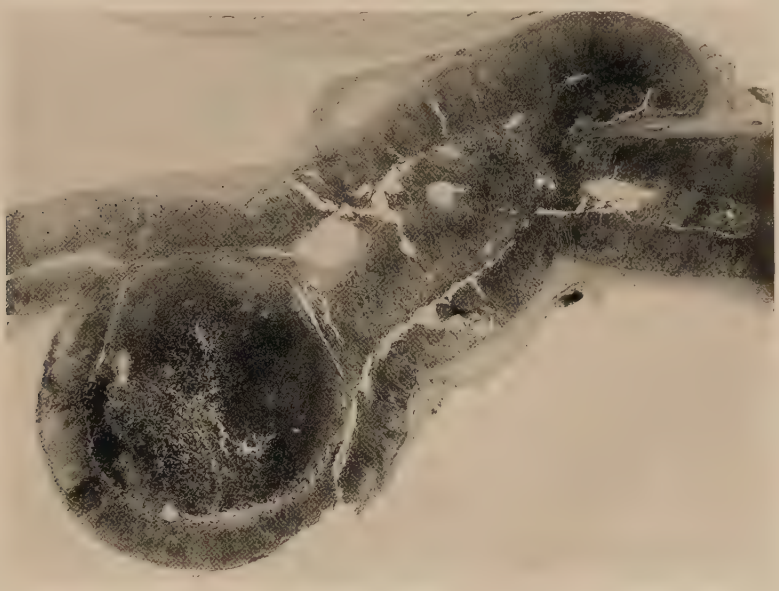

Abb. 3. Chromaffiner Tumor in der Marksubstanz der Nebenniere.

Recklinghausensche Neurofibromatose; multiple Knoten der Haut; chronischer Hydrocephalus mit Ependymitis granularis, Randgliose im Hinterhorn des rechten Seitenventrikels; Syringomyelie des Halsmarks, walnussgrosse gliöse Cyste der Neurohypophyse. Multiple Neurinome des Dünndarms; Riesenwuchs und Neurinomatose des Wurmfortsatzes. Paragangliom der Nebenniere. Multiple Cavernome im subcutanen Fettgewebe und in den Lendenwirbeln. Hämangiom der Zunge.

Epikrise: Betrachtet man in unserem Fall die Veränderungen des Centralnervensystems, so erkennt man auf den ersten Blick, dass sie den üblichen Veränderungen bei centraler Recklinghausenscher Neurofibromatose *nicht* entsprechen. Diese centralen Veränderungen sind in der Literatur wiederholt zusammengefasst worden. Nach *Nieuwenhuijse* sind sie folgendermaßen charakterisiert:

1. findet man grosse, rundliche Zellen in der Gehirnrinde, seltener im Mark, die evtl. eine Grösse erreichen, durch welche sie schon makroskopisch im ungefärbten Präparat erkennbar sind. Diese Zellgruppen kommen in allen Hirnteilen (im Fall von *Hulst*), oder nur an bestimmten Lokalisationen vor (z. B. bei *Verocay* an der medialen Fläche des linken Stirnlappens).

2. sind die Gefässe typisch verändert. Sie sind vermehrt, die Gefässwand ist verdickt und homogen und färbt sich nach *van Gieson* leuchtend rot, eine Unterscheidung der einzelnen Gefäßschichten ist unmöglich. Die so veränderten Gefässe liegen oft in grossen Mengen beisammen, in ihrer Umgebung trifft man hauptsächlich die Zellgruppen.

3. findet man daneben gliöse Tumoren im Centralnervensystem; so z. B. bei *Hulst* einen Tumor des Gyrus frontalis superior, der sich als grauweisse Stelle abhob und unscharf begrenzt war. Er bestand aus einer faserigen Grundsubstanz mit zahlreichen eingelagerten Zellen und Kernen. Einen ähnlichen Befund schildert *Verocay*.

Neben diesen seltener beschriebenen gliösen Tumoren findet man sehr häufig bei Morbus Recklinghausen Tumoren der Hirnnerven und -häute, und zwar echte Neurinome; in erster Linie ist der Acusticus betroffen. Die meisten Fälle von Kleinhirn-Brückenwinkeltumoren stellen ein Neurinom des Acusticus dar. Neben diesen sind vorwiegend die Rückenmarkswurzeln noch innerhalb der Duralscheide betroffen.

Später sind verschiedene Fälle von Recklinghausenscher Erkrankung veröffentlicht worden, bei denen es nicht gelang, die cerebralen Veränderungen scharf von denen der tuberösen Sklerose abzugrenzen. *Bielschowsky* und *Gallus* haben eine eingehende Arbeit über dieselbe herausgegeben. Ihre charakteristischen Veränderungen sind:

1. Multiple Knoten und tuberöse Plaques der Gehirnoberfläche. Sie kommen in zwei Typen vor: solche, die lediglich als verdickte Gyri imponieren, und daneben scharf von der Hirnsubstanz abgegrenzte Knoten, die unabhängig vom Verlauf der Sulci und Gyri sich erheben. 2. Erbsen- bis kirschkerngrosse, gestielte Ventrikeltumoren, zumeist im Vorderhorn der Seitenventrikel. Diese zeigen ein auffallendes mikroskopisches Bild: unter einer typischen Ependymschicht findet sich ein charakteristisches Geschwulstgewebe aus dreierlei Zellen: a) grosse, runde Zellen, b) fortsatzreiche und vielkernige grosse Zellen, und c) spindelförmige Elemente, die bandartig und zu Streifen geordnet sind, welche sich regellos durchkreuzen. Ganglienzellen sind keine vorhanden. Die Gefässe sind oft fibrös verändert oder mit Kalk inkrustiert.

Auch die typischen Fälle von Neurofibromatose und tuberöser Sklerose haben manches Übereinstimmende. So gehen beide auf eine intrauterine Fehlbildung auf Grund analoger Schädigungen zurück. Beide Krankheiten gehören einem Gebiet an, auf dem sich Missbildung und Neoplasma eng berühren. Sie kommen auch zusammen an einem Individuum vor. Entweder trifft man bei einem Fall von Neurofibromatose mit peripheren Knoten plötzlich einen einwandfreien tuberösen Herd der Gehirnoberfläche, oder es gehen mit einer ausgedehnten tuberösen Sklerose typische periphere Haut- und Nervenknoten einher. Das Adenoma sebaceum ist oft bei beiden Krankheiten beobachtet worden. Die Tumoren im Centralnervensystem gehen von der Glia aus, die der peripheren Nerven von den Schwannschen Scheidenzellen. Beide sind Abkömmlinge des Spongioblastems des Medullarrohrs, welches sich erst

später weiterdifferenziert. *Bielschowsky* kommt auf Grund der Übereinstimmungen und durch entwicklungsgeschichtliche Überlegungen zu folgendem Resultat: Die pathogenetische Seite bei beiden Krankheiten ist identisch, nicht aber die Organbefunde und die klinischen Symptome. Die grossen Zellen in der Hirnrinde bei Neurofibromatose sind Vorstufen der tuberösen Plaques. Das geschwulstbildende Element bei beiden sind die Spongiocyten. Er möchte diese Einheit in der Nomenklatur zum Ausdruck bringen und spricht daher von einer Gliomatosis centralis, einer Gliomatosis peripherica und einer Gliomatosis universalis. *Nieuwenhuijse* hat der Bielschowskyschen Ansicht widersprochen. Er hält die mitgeteilten Fälle nicht für überzeugend und meint, dass die gliösen Tumoren bei Neurofibromatose nie den tuberösen Knoten entsprechen. Jedoch ist *Bielschowsky* wiederholt von anderen Autoren, z. B. von *Orzechowsky* und *Nowicki* verteidigt worden, welche an Hand ihres Falles (centrale und periphere Knoten, typische Zellherde in der Gehirnrinde, und daneben Herde atypischer Zellen im Rückenmark, sowie eine Sklerose im Bereich des Gyrus lingualis), auf die grundsätzliche Indentität der beiden Erkrankungen aufmerksam machen. Auch unser geschilderter Fall kann als Beweis für diese Anschauung gelten.

Die Grundlage der Neurofibromatose wird heute allgemein in einer Entwicklungsstörung gesucht. *Verocay* hat eine solche des ganzen Ektoderms angenommen; *Antoni* suchte sie, wie schon erwähnt, bei Abschnürung der Ganglienleiste. In die dunklen, komplizierten Entwicklungsvorgänge des Centralnervensystems, insbesondere des Rückenmarks, haben die Arbeiten von *Hennerberg* und *Koch*, von *Bielschowsky* und insbesondere die von *Bremer* etwas Licht gebracht. *Bremer* hat an Hand von klinischen Symptomen auf einen „Status dysraphicus" aufmerksam gemacht. Er fand bei manchen seiner Patienten ein bestimmtes Symptomenbild: dissoziierte Sensibilitätsstörungen, Acrocyanose der Hände und Füsse, Trichterbrust, oft Kyphoskoliose, bei weiblichen Individuen Differenzen in der Entwicklung beider Mammae, Überwertigkeit der Spannweite der Arme über die Körperlänge. Er sieht in diesem Status, der oft mit anderen Entwicklungsstörungen, z. B. mit Spina bifida, einhergeht, einen erblichen Konstitutionstyp und fand bei ihm fast stets als anatomische Veränderung eine Gliose und Höhlenbildung im Rückenmark, eine Dysraphie, d. h. einen mangelhaften Verschluss der hinteren Schliessungslinie und Störungen im Entwicklungsmechanismus des Centralkanals.

Normalerweise bildet ein sich vorschiebender, vorderer Ependymkeil zum grössten Teil den Centralkanal; ein hinterer Ependymkeil muss mit dem vorderen zur Verschmelzung gelangen. Beim Status dysraphicus findet man eine diffuse Gliavermehrung, evtl. einen Hohlraum in der Gegend der hinteren Commissur. Das Gliagewebe ist dort relativ zellarm, die Gefässe sind stark verdickt und hyalin verändert und man findet zahlreiche Corpora amylacea. Das nervöse Gewebe ist hinten und seitlich oft erheblich rarefiziert. Auch der

Centralkanal zeigt, wenn er überhaupt vorhanden ist (er kann auch in die Hohlraumbildung miteinbezogen sein), kein normales Bild. Die ihn bildenden Ependymzellen sind vermehrt und unregelmäßig im Zentrum angehäuft. Ist ein Hohlraum innerhalb der Gliose vorhanden, so ist er entweder direkt von Gliagewebe, oder auch von einer mesenchymalen Schicht ausgekleidet.

Es ist naheliegend, diese Dysraphie des Rückenmarks auch auf eine analoge Entwicklungsstörung des Gehirns zu übertragen. Jedoch sind natürlich die Vorgänge bei Entwicklung des Gehirns ungleich komplizierter und schwerer übersehbar, so dass bis heute keine entsprechenden Arbeiten darüber erschienen sind.

Wie ist die Entstehung der Gliose innerhalb des Rückenmarks zu verstehen? *Bielschowsky* und *Unger* versuchen folgende Erklärung: Bei Schliessung des Medullarrohrs sondern sich normalerweise zwischen vorderem und hinterem Ependymkeil, welche den Centralkanal bilden, Seitenwandspongioblastenhaufen ab, die sich später zum Stützgewebe des Rückenmarks weiter differenzieren. Bei mangelndem oder fehlendem Schluss des Centralkanals oder des Zusammenschlusses der beiden Ependymkeile, erfahren diese Seitenwandspongioblasten eine atypische Differenzierung und führen zur Gliose des Rückenmarks. Die Höhlenbildung innerhalb dieser Gliose entsteht erst sekundär.

Genau so versuchen *Bielschowsky* und *Unger* die Entwicklung der Herde der tuberösen Sklerose aus Spongioblastenhaufen zu erklären, die sich infolge einer Entwicklungsstörung des Gehirns atypisch weiterdifferenziert haben.

Die Genese und Entstehung des idiotypischen chronischen Hydrocephalus hat *Margulis* zu klären versucht. Er beschreibt sechs Fälle von chronischem Hydrocephalus internus mit Gliofibrose der Ventrikelwandung und Ependymitis granularis. Er führt diesen Hydrocephalus auf eine kongenitale Entwicklungsstörung des Gliagewebes zurück, die zu periependymärer Gliosis führt und oft von anderen Entwicklungsstörungen wie Spina bifida, Divertikelbildung oder Syringomyelie begleitet ist. Diese primäre Gliose verursache die Ventrikelerweiterung: erstens durch die Kompression der Capillaren und Venen, sowie der perivaskulären Lymphspalten, zweitens durch Verminderung des Abflusses der Flüssigkeit durch die Spalten der Ventrikelwand hindurch, und drittens durch Herabsetzung der Elastizität der Ventrikelwand. *Margulis* führt die primäre Gliosis des Rückenmarks bei Syringomyelie auf die gleiche Ursache zurück, wie den chronischen Hydrocephalus, nämlich auf eine Entwicklungsstörung des Gliagewebes, „welche wohl durch schädliche Momente in Form von entzündlichen oder verwandten Prozessen, die auf das Gehirn und Rückenmark im intrauterinen Leben eingewirkt haben, verursacht worden sei". An Stelle dieser „schädlichen Momente" kann man nach *Bielschowsky* etwas präziser ausgedrückt sagen: ein Spongioblastom, das sich infolge einer Entwicklungsstörung des Medullarrohres atypisch weiterdifferenziert hat. Natürlich, was den allerersten Anstoss zu der Entwicklungsstörung gegeben hat, kann man nicht sagen.

Kommen wir nach diesen Überlegungen auf die centralen Veränderungen in unserem Fall zurück. Der geschilderte Rückenmarksquerschnitt stimmt vollständig mit denen beim Status dysraphicus überein. Zwar lässt sich aus der Krankengeschichte und dem Sektionsprotokoll das klinische Bild nicht

mehr rekonstruieren. Aber dazu lagen ja zu viele andere, schwerwiegende Veränderungen vor, die den Körperbau weitgehend beeinflussten. Ich erinnere nur an die Hypophysenstörung, den Hydrocephalus und die abgelaufene Rachitis. Ebenso zeigt das Bild des Hydrocephalus keine wesentlichen Abweichungen von den von *Margulis* geschilderten Fällen.

Viel schwieriger gestaltet sich die Betrachtung der gliotischen Auskleidung des rechten Hinterhorns. Gliotische Wucherungen bei Neurofibromatose sehen anders aus und sind auch noch nie an dieser Stelle gefunden worden. Anders bei der tuberösen Sklerose. Bei dieser findet man in 83% der Fälle gestielte oder breit aufsitzende Tumoren, meist im Vorderhorn des Seitenventrikels. *Kaufmann* erwähnt sogar einen Fall von tuberöser Sklerose, bei welchem die Veränderungen im Ventrikel nicht aus einem gestielten Tumor, sondern aus einer breiten, gliotischen Auskleidung der Seitenwand bestanden.

Das mikroskopische Bild unseres Falles stimmt weitgehend mit dem der Ventrikeltumoren überein. Wir haben ebenfalls ein Netzwerk spindelförmiger Elemente vor uns, die sich, zu Streifen und Bündeln geordnet. durchflechten. Die grossen und vielkernigen Riesenzellen können wohl den von *Bielschowsky* geschilderten grossen, runden, bzw. fortsatzreichen, vielkernigen Zellen entsprechen. Die Gefässe waren ebenfalls hyalin und fibrös verändert. Auch die zahlreichen Kernteilungsfiguren sprechen eher für tuberöse Sklerose als für Neurofibromatose. Letztere zeigt im allgemeinen nur ein geringes, auf jeden Fall sehr langsames Wachstum.

Nicht in den Rahmen passen die oben beschriebenen, landkartenähnlichen Bilder, in denen grössere, blassrosa gefärbte, unregelmäßig gestaltete Partien von einem dichten Wall länglicher oder auch rundlicher, jugendlicher Zellen umgeben waren. Solche Partien sind weder bei Neurofibromatose noch bei tuberöser Sklerose beschrieben; sie kommen in Spongioblastomen, also in Wucherungen jungen embryonalen Gewebes, vor. Die Ventrikelknoten der tuberösen Sklerose sitzen meistens im Vorderhorn oder in der Cella media. Nun ist es bekannt, dass im Hinterhorn und gerade in der dem Hirnstamm anliegenden Gegend sich lange Zeit, bis ins erwachsene Alter hinein ein schmaler Streifen embryonalen keimfähigen Gewebes erhält. Wenn nun hier in dieser Gegend aus irgend einem Grunde das Gewebe zu wuchern beginnt, so ist es nicht verwunderlich, wenn dieser Streifen auch mitwuchert und zu spongioblastomatösen Bildern Anlass gibt.

Wir können zusammenfassend unseren Fall als eine Entwicklungsstörung, eine Dysraphie des Medullarrohrs betrachten, in deren Folge das Spongioblastem zu atypischer Differenzierung gelangt ist. Hieraus ging eine Gliose des Rückenmarks, eine Gliose der Ventrikelwände, sowie eine gliotische Wucherung im Hinterhorn des Seitenventrikels, nach Art eines Spongioblastems und einem Ventrikelknoten der tuberösen Sklerose vergleichbar, hervor.

Die beiden kleinen parencephalischen Rindenherde des Parietallappens zeigen regressive Veränderungen der Glia. Der Prozess schreitet sicher noch

fort; die Marksubstanz wird durch ein vorgreifendes, ödematöses Lichtungsgebiet allmählich zerstört.

Andererseits sprechen die Gliawärzchen und die Gliavermehrung zu beiden Seiten der Defekte dafür, dass eine Entwicklungsstörung der Glia in dieser Gegend die normale Ausbildung derselben gehemmt hat. Aus letzterem möchte ich schliessen, dass diese Veränderungen, die wir ihrem Aussehen nach weder für gliotische Wucherungen der Neurofibromatose noch für tuberöse Plaques ansehen können, doch in direktem Zusammenhang mit der durch Entwicklungsstörung bedingten Grundkrankheit stehen.

Einen ähnlichen Befund, wie ihn die Veränderung der *Hypophyse* bietet, konnte ich nirgends in der Literatur finden. Nur bei den Erdheimschen Hypophysengangstumoren sind Fälle beschrieben, bei denen durch Zerfall schliesslich nur noch eine bindegewebige Cyste übrig blieb. Aber zur Annahme eines solchen Tumors liegt hier gar kein Anhaltspunkt vor. Eher kann man hier an ein erweichtes Gliom der Neurohypophyse denken, von dem schliesslich nur eine bindegewebige Cystenwand übrig blieb. Gliome der Hypophyse sind nur ganz vereinzelt in der Literatur bekannt geworden. *Krauss* erwähnt im Handb. d. spez. path. Anatomie drei derselben. Eine cystische Entartung ist jedoch bis jetzt nirgends beschrieben.

Die Krankengeschichte beschreibt noch im Jahre 1922, also 9 Jahre vor dem Tod, eine Hypophysenschädigung und im Röntgenbild eine deutlich verkleinerte Sella turcica. Bei der Sektion 1931 fand man den Türkensattel kolossal erweitert und abgeflacht. Dieser sich widersprechende Befund ist auf zweierlei Weise zu erklären: entweder wurde früher das Röntgenbild falsch gedeutet (die Bilder sind leider nicht mehr vorhanden), oder bestand vielleicht schon damals eine Hypophysenstörung infolge einer mangelhaft entwickelten Neurohypophyse, aus welcher sich im Laufe der Zeit ein Gliom entwickelt hat, das schliesslich cystisch erweicht ist.

Bohn konnte 1922 aus dem klinischen Bild nicht sicher feststellen, ob die Erkrankung der Neurohypophyse mit der bestehenden, allgemeinen generalisierten Neurofibromatose in Zusammenhang stehe. Fassen wir die Cyste an Stelle der Neurohypophyse als zerfallenes Gliom bzw. Gliose auf, so dürfen wir diesen ursächlichen Zusammenhang wohl sicher annehmen.

Wir kommen nun zu den Veränderungen des *Magendarmkanals*. Zusammenfassend kann man zu den Darmknoten sagen, dass es sich um Knötchen handelt, die vom Plexus myentericus ausgehen, aus typischem, von *Verocay* charakterisiertem Neurinomgewebe bestehen, verhältnismäßig bindegewebsarm sind und einige präexistente Ganglienzellen enthalten.

Sie kommen häufig vor und sind zum erstenmal von *Askanazy*, später von *Herxheimer* und *Roth* eingehend beschrieben worden. Die kleineren Knoten stimmen in unserem Fall vollständig mit den von *Herxheimer* und *Roth* geschilderten überein, so dass ich nicht viele Worte darüber zu verlieren habe. Nur den Befund gewucherter Endothelien innerhalb der Knoten konnte ich nicht bestätigen. Nur der grösste der Tumoren fällt etwas aus dem Rahmen. Er ist zum Unterschied zu den anderen gefäss- und bindegewebsreich. Die Gefässe sind stark erweitert und die Wandung fibrös verdickt. Während die

Knoten bei *Herxheimer* und *Roth* stets nur dem Typ A *Antonis* entsprachen, trifft man hier in ausgedehntem Maß aufgelockertes Gewebe gleich dem Typ B. Die Maschen des retikulär angeordneten Gewebes enthalten homogene, blassrosa gefärbte Massen. *Antoni* schildert dieses aufgelockerte Gewebe, in welchem die Zellen nicht mehr polar orientiert und straff zu Bündeln zusammengeordnet sind, sondern sich vielmehr retikulär anordnen und ein weitmaschiges Netz bilden. Die verschieden grossen Maschenräume bilden Cysten, deren Entstehung *Antoni* als Entartungserscheinung ansieht. Durch hyaline Entartung entsteht aus dem straffen, polar orientierten Gewebe des Typ A über den Weg des „ödematös durchtränkten" Gewebes, in welchem die Kerne wohl noch polar orientiert und gleich angeordnet, aber viel weiter auseinander liegen, der Inhalt der Maschenräume des Typ B.

Im Gegensatz zu den Knoten des Darms, die lang bekannt und oft beschrieben worden sind, findet man Veränderungen, wie sie der *Wurmfortsatz* zeigt, nur selten in der Literatur der Neurofibromatose. Bis jetzt sind erst vier ähnliche Fälle beschrieben worden. Der Fall von *Oberndorfer* ist wohl der auffälligste und auch der erste, der veröffentlicht worden ist. Er wurde von *Madlener* bei einer Operation von einem Patienten gewonnen, der an einer ausgedehnten Neurofibromatose der Haut litt. Zwei weitere Fälle von *Schminke* und *Schultz* sind Zufallsbefunde bei Sektionen an Leichen ohne Merkmale von Recklinghausenscher Krankheit. Ein letzter Fall wurde 1927 von *Heine* beschrieben; derselbe stammte von einer 77jährigen Patientin, die eine ausgedehnte Neurofibromatose aufwies. (Elephanthiastische Lappenbildung der linken Gesichtshälfte, Schädelknochendefekte, zahllose Hautknoten und noch verschiedene andere Befunde.)

Diese vier Fälle werden kurz, wie folgt, beschrieben:

Oberndorfer berichtet über seinen Fall von Riesenwuchs der Appendix mit Ganglioneuromatose. Die Appendix ist 16 cm lang und über daumendick. Alle ihre Wandschichten sind hypertrophisch, auch das Mesenteriolum ist verdickt und enthält ebenfalls verdickte Nerven. Dicke Nervenbündel umkreisen die Serosa, durchdringen die Muskelschichten und führen zu mächtiger Ausbreitung zwischen den beiden Muskelschichten und in der Submucosa. Diese besteht zu fast einem Drittel aus nervösem Gewebe. Die Muscularis mucosae fehlt, ebenso alles lymphatische Gewebe. Das Stratum proprium mucosae ist ersetzt durch dichtes Neurinomgewebe. In allen Schichten, mit Ausnahme der Schleimhaut, finden sich zahlreiche, stark vergrösserte Ganglienzellen in Gruppen und Reihen, in oder am Rande der Nervenbündel. Neben diesen Ganglienzellen findet *Oberndorfer* besonders im Gebiet des Auerbachschen Plexus grosse Zellsyncytien, bänderartige, lange Protoplasmazüge mit einer Vielzahl von Kernen, daneben noch kleine Syncytien mit ganglienzellenähnlichen Kernen und radiär angeordnete Ganglienzellen am Rande der Nervenbündel, die embryonalen Typus haben sollen. Alle diese Formen glaubt *Oberndorfer* als Vorstufen von Ganglienzellen ansehen zu können, die in den Nervenbündeln neu entstehen sollen. Diese Ansicht wird bestritten, in erster Linie von *Pick*, der die Oberndorferschen Präparate selbst untersuchte, in den Zellsyncytien aber nur Abkömmlinge isolierter Schwannscher Schneidenzellen sah.

Im Gegensatz dazu stellt der Fall von *Heine* einen Wurmfortsatz von üblicher Länge dar. Der proximale Teil ist normal weit und zeigt auf dem Querschnitt ein

völlig normales Bild, höchstens ist der Plexus myentericus etwas stark ausgebildet. Das distale Ende ist kolbig verdickt und sehr derb. Ein Schnitt aus dieser Gegend zeigt die ganze Mucosa und teilweise die Submucosa von Neurinomgewebe durchsetzt. Die Ausdehnung desselben ist an verschiedenen Stellen verschieden. Im Zentrum sind Reste der Schleimhaut und des lymphatischen Gewebes vorhanden. Die Muscularis mucosae fehlt fast ganz. Die übrigen Appendixschichten sind normal. Nur in der völlig obliterierten Spitze greift das Tumorgewebe bis in die Zirkulärschicht. Hier ist es kernärmer und zeigt oft Pallissadenstellung der Kerne. *Heine* beschreibt innerhalb des Geschwulstgewebes ziemlich zahlreiche, intensiv gefärbte Riesenzellen. Ihre Form ist sehr verschieden, teils rundlich, teils vieleckig und oft zu langen Strängen ausgezogen. Er hält sie für atrophische Kernwucherungen des Fettgewebes. Ganglienzellwucherungen sind nirgends festzustellen.

Fall von *Schminke:* Es handelt sich um einen verdickten derben Wurmfortsatz. Die Schleimhaut ist nur noch im proximalen Teil zu sehen. Sämtliche intramural verlaufende Nervenbündel sind in dicke, zylindrische Stränge von Neurinomgewebe verwandelt. Auch die Nervenbündel des Mesenteriolums sind durch Neurinombildung verdickt.

Schultz bezeichnet seinen Fall als Ganglioneuromatose des Wurmfortsatzes. Er findet eine 3 cm lange, derbe, kleinfingerdicke Appendix, Verwachsungen oder Abknickungen sind nirgends vorhanden. Lymphatisches Gewebe und Muscularis mucosae fehlen ganz. Statt dessen ist das Stratum proprium mucosae durch ein zellreiches Neurinomgewebe ersetzt. In der stark verbreiterten Submucosa liegen in derbfaserigem Bindegewebe zahlreiche, sich verflechtende Nervenfaserbündel. In ihrer Nähe sind viele Ganglienzellen und daneben syncytiale Elemente, die als Ganglienzelläquivalente zu deuten sind. Auch die kräftig entwickelte Muscularis enthält viele Ganglienzellen und Zellsyncytien.

Diese vier Fälle stellen nach *Pick* eine Stufenreihe dar: Der Fall *Schminke* vertritt die erste Stufe: Neurinomatose der Nerven des Darmteils und des Mesenteriolums ohne Riesenwuchs am Nerven oder Darm. — Zweite Stufe: Riesenwuchs und Neurinomatose der Nervengeflechte, ohne Riesenwuchs am Darm selbst. (Fall von *Schultz* und *Heine*.) — Dritte Stufe: Riesenwuchs und Neurinomatose (bzw. Ganglioneuromatose) des Darmteils sowie seiner Nerven und Riesenwuchs (ohne besondere Neurinomatose) der Nerven des Gekröses (*Oberndorfer*). — Eine letzte Stufe müsste dann zeigen: Riesenwuchs des Darmteils kombiniert mit Nervenriesenwuchs mit Neurinomatose des Darmteils sowie des zugehörigen Gekröses. Ein solcher Fall ist bekannt geworden durch *Pick*, der den Befund an einer Dünndarmschlinge beim Pferd schildert. Riesenwuchs eines Dünndarmabschnittes mit Riesenwuchs und Neurinomatose der Darmteilnerven war kombiniert mit einem Rankenneurom des Mesenteriums.

Was nun unseren Wurmfortsatz betrifft, so kann man feststellen, dass er mit keinem der vier geschilderten Fälle übereinstimmt. Wir haben es mit einem echten Riesenwuchs des Wurmfortsatzes zu tun. Die Appendix ist vergrössert und verdickt. Das mikroskopische Bild zeigt eine mächtige Hypertrophie aller Schichten, insbesondere der Muscularis. Sie hat eine Dicke von etwa 3 mm. Auch die Submucosa mit ihren vielen, dickwandigen Gefässen und starker Bindegewebsentwicklung hat eine Mächtigkeit, die nicht bloss

durch die Vermehrung des nervösen Gewebes erklärt werden kann. Auch die Muscularis mucosae zeigt da, wo sie noch vorhanden ist, eine deutliche Hypertrophie ihrer einzelnen Muskelbündel.

Ich möchte unseren Fall am liebsten als einen leichteren Fall des von *Oberndorfer* geschilderten ansehen. Er zeigt wie dieser Riesenwuchs des Darmteils, sowie Riesenwuchs und Neurinomatose der intramuralen Nerven. Der mikroskopische Befund stimmt auch weitgehend überein. Zahlreiche Gruppen von vergrösserten Ganglienzellen sind vorhanden. Dagegen gelang es mir nicht, die von *Oberndorfer* geschilderten grossen und kleinen Zellsyncytien zu entdecken. Vielleicht stimmen die oben beschriebenen Syncytien mit Oberndorfers Befund überein. Ob sie aber als Vorstufen von Ganglienzellen anzusehen sind, kann ich nicht sagen. In unserem Fall machen sie mehr den Eindruck von Abkömmlingen von Schwannschen Scheidenzellen, als welche sie auch *Pick* ansah. Abweichend in unserem Fall ist, dass sich keinerlei Veränderungen an den Nerven des Mesenteriolums fanden. Das würde mit den Fällen von *Schultz* und *Heine* übereinstimmen. Sucht man also den Fall in die oben angeführte Stufenreihe einzugliedern, so müsste er zwischen die zweite und dritte Stufe gestellt werden: Riesenwuchs des Darmteils sowie seiner Nerven und Neurinomatose, aber ohne Nervenriesenwuchs im Mesenteriolum.

Neben diesen vier Fällen sind in den letzten Jahren von *Masson* und *Maresch* Nervenwucherungen in obliterierten oder chronisch entzündeten Appendices beschrieben worden. In diesen entsteht nach *Masson* im Zentrum (wahrscheinlich aus den Kultschitzkischen Zellen des Darmepithels) ein neurinomartiges Gewebe, das er mit den Amputationsneuromen vergleicht, das die Mucosa und Muscularis mucosae und evtl. einen Teil der Submucosa ersetzt, aber nie bis in das äussere Drittel derselben hineinreicht. Die übrigen Darmwandschichten nehmen an dem Prozess nicht teil. Auch die beiden sympathischen Darmplexus zeigen keine wesentlichen Veränderungen.

Pick und *Heine* halten es für wahrscheinlich, dass der Fall *Schultz* gar keine primäre Neurinomatose der Appendix darstellt, sondern als Folgezustand einer chronischen Appendicitis aufzufassen ist. Dafür spricht die hochgradige Schrumpfung und teilweise Obliteration der Appendix und mindestens ebenso der Umstand, dass am Körper keinerlei Merkmale einer Recklinghausenschen Erkrankung zu finden sind. *Heine* schreibt, das gleiche könne auch für den Fall *Schminkes* gelten. Das kommt mir aber nicht sehr wahrscheinlich vor. Nach der *Massonschen* Lehre könnte wohl die Neurinombildung in den Nervenbündeln des Mesenteriolums sowie die Verdickung aller intramural verlaufender Nervenbündel nicht erklärt werden.

Für unseren Fall kommt eine Deutung im *Massonschen* Sinne nicht in Betracht. Wir finden zwar wohl das von *Masson* beschriebene Neurinomgewebe im Stratum proprium mucosae, haben aber den Sitz der Hauptveränderung in einer kolossalen Hypertrophie der Muscularisschichten sowie der in ihnen verlaufenden Plexus und Nerven zu suchen, die nach *Masson* nicht zu erklären wäre. Für eine primäre Veränderung der Appendix spricht besonders, dass der Patient an einer generalisierten Neurofibromatose litt. (Ebenso wie bei *Oberndorfer* und *Heine*.)

Oberndorfer ist der Ansicht, dass wenigstens in seinem Fall aus undifferenzierten Vorstufen Ganglienzellen neu entstehen. Auch bei uns verlockt die ungeheure Ver-

mehrung der Ganglienzellen zu dieser Annahme, jedoch konnte ich solche Zwischenstufen wohl vermuten, aber nirgends sicher nachweisen. Zum selben Resultat kommt *Pick*. Er betrachtet deshalb die Gesamtheit der Veränderungen als Ausdruck einer sektorenförmigen Störung der embryonalen Anlage. Die Vermehrung der Ganglienzellen bedeutete also einen Riesenwuchs des Auerbachschen und Meissnerschen Plexus, der auf kongenitaler Störung beruht. Für eine kongenitale Störung in der Entwicklung spricht in unserem Fall auch das Vorkommen von Epithelcysten.

Der Tumor der *Nebenniere* unseres Falls stellt ein Paragangliom dar, d. h. einen chromaffinen Tumor des Nebennierenmarks. Von diesen sind in den letzten Jahren mehrere beschrieben worden. *Dietrich* und *Siegmund* führen im Handb. d. spez. path. Anatomie u. Histologie 15 Fälle aus der Literatur an. Die Tumoren treten ein- oder doppelseitig auf, meist werden sie apfel- oder faustgross, oft enthalten sie Cysten. *Hedinger* spricht z. B. direkt von einer „Struma medullaris cystica suprarenalis". Da der Tumor aus chromaffinen Markzellen hervorgeht, welche das Adrenalin liefern, sind in letzter Zeit einige Fälle von Tumoren bekannt geworden, die klinisch die Symptome einer Adrenalinvergiftung boten.

Die Tumoren kommen meist als solitäre Knoten der Nebenniere vor. Sie können aber, wenn auch selten, bei Neurofibromatose in Erscheinung treten, so in den Fällen von: *Chauffard*, *Marchand*, *Suzuky*, *Kawaschima*, *Herxheimer* und *Helly*. Der ursächliche Zusammenhang ist wohl als sicher anzunehmen, gehört doch das Nebennierenmark ins Bereich des Sympathicus, der ja in unserem Fall noch mehrfach betroffen war.

An den peripheren Nerven wurden nirgends Knoten gefunden. Man sieht, dass die Peripherie im Verhältnis zu den centralen Veränderungen wenig betroffen ist. Die Knoten finden sich nur im Bereich des Sympathicus. *Antoni* führt die Entstehung aller peripherer Knoten der Recklinghausenschen Neurofibromatose auf eine Entwicklungsstörung bei Abschnürung der Ganglienleiste zurück. Dieselbe soll eine mangelhafte Differenzierung und atypische Entwicklung der Schwannschen Scheidenzellen zur Folge haben. Wenn wir in unserem Fall eine Entwicklungsstörung annehmen, die nur die Ganglienleiste betroffen hat, so wäre wohl der Befund am peripheren Nervensystem am Sympathicus erklärt, nicht aber die oben beschriebene weitgehende Störung in der Entwicklung des Centralorgans. In unserem Fall muss die Störung sicher vor Abschnürung der Ganglienleiste z. Z. des Schlusses des Medullarrohrs eingesetzt haben.

Zusammenfassung.

Der Fall von Neurofibromatose, der im vorstehenden eingehend beschrieben und mit entsprechenden Befunden in der Literatur in Beziehung gebracht ist, ist ausgezeichnet durch die Kombination einer Neurofibromatose des ganzen sympathischen peripheren Nervensystems und zwar in der Haut, im Magendarmkanal und im Nebennierenmark, mit einer centralen Gliose und Gliomatose des Gehirns, des Rückenmarks und der Hypophyse. Diese

in unserem Fall beobachtete Kombination ist bisher im Schrifttum nicht verzeichnet. Wohl gibt es Fälle, wo eine periphere Neurofibromatose der Haut mit einer Gliose des Rückenmarks verknüpft ist, aber eine Einbeziehung des Gehirns in den Formenkreis derjenigen Veränderungen, die im Rückenmark als Gliose und Syringomyelie in Erscheinung treten, ist in der von uns beobachteten Weise bisher nicht bekannt. Besonders exceptionell ist die Einbeziehung des Hinterlappens der Hypophyse in die gliotischen, mit sekundärer Spaltbildung einhergehenden Veränderungen. Bemerkenswert ist ferner die Mitbeteiligung der einen Nebenniere im Sinne der Entwicklung eines Paraganglioms und die der sympathischen Plexus im Darm, besonders im Wurmfortsatz. Nach der negativen Seite ist die Feststellung wichtig, dass die peripheren nicht sympathischen Nerven unbeteiligt waren, ebenso wie die Hirnnerven, und dass auch der Grenzstrang des Sympathicus und seine grossen Ganglien nicht miterkrankt sind. Es handelt sich bei den von uns beschriebenen Geschwulstbildungen um verschieden weit ausgereifte und differenzierte Blastome, die eindeutig auf der Grundlage einer entwicklungsgeschichtlichen Fehlbildung entstanden sind. Diese Fehlbildung gehört in das Gebiet der dysraphischen Störung beim Schluss des Medullarrohrs, die sich aber für unseren Fall nicht auf das Rückenmark beschränkt haben kann, sondern auch in einer freilich bisher nicht nachgewiesenen Weise das Gehirn in Mitleidenschaft gezogen hat.

Literaturverzeichnis.

Antoni: Über Rückenmarkstumoren und Neurofibrome, München 1920. — *Bielschowsky:* Z. Neur. **21** (1915). — *Bielschowsky* u. *Gallus:* J. Psychol. u. Neur. **26** (1913). — *Bielschowsky* u. *Unger:* J. Psychol. u. Neur. **1920**. — *Bohn, H.:* Z. Neur. **83** (1922). — *Bremer:* Dtsch. Z. Nervenheilk. **99**, H. 1/3; Fortschr. d. Neur. **1929**, H. 9; **1931**, H. 2. — *Dietrich* u. *Siegmund:* Handb. d. spez. path. Anat. u. Histol., Bd. 8. — *Erb:* Dtsch. Z. Chir. **181**, H. 5 u. 6. — *Förster:* Virchows Arch. **253** (1924). — *Harbitz:* Beitr. path. Anat. **62** (1916). — *Hausmann, Karl:* Inaug.-Diss., Köln 1926. — *Hedinger:* Frankf. Z. Path. **7** (1911). — *Heine:* Beitr. path. Anat. **78** (1927). — *Henneberg* u. *Koch:* Mschr. Neur. **54** (1923); Arch. f. Psychiatr. **36** (1903). — *Herxheimer* u. *Roth:* Beitr. path. Anat. **58** (1914). — *Herxheimer:* Verh. dtsch. path. Ges. **13** (1909). — *Kaufmann:* Lehrb. d. path. Anat. — *Kaulbach, J.:* Inaug.-Diss., Marburg 1906. — *Kraus:* Handb. d. spez. path. Anat. u. Histol. — *Madlener:* Dtsch. Z. Chir **172**. — *Margulis:* Arch. f. Psychiatr. **50** (1912). — *Masson:* Contrib. to the study of the sympathetic nerves of the appendix, Amer. J. Path. **6**, Nr 3, May 1930. — *Molter, Karl:* Inaug.-Diss., Jena 1920. — *Nieuwenhuijse:* Z. Neur. **24** (1914). — *Oberndorfer:* Handb. d. spez. path. Anat. u. Histol.; Z. Neur. **72** (1921); Verh. dtsch. path. Ges. **1921**, 18. Tag. — *v. Orzechowsky* u. *Nowicki:* Z. Neurol. **11** (1912). — *Pick:* Beitr. path. Anat. **71** (1923); Zbl. Path. **33**. — *Pommer:* Virchows Arch. **282** (1931). — *Schminke:* Zbl. Path. **33**. — *Schröder:* Virchows Arch. **268**. — *Schultz:* Zbl. Path. **33**. — *Thomas:* Frankf. Z. Path. **16** (1915). — *Verocay:* Beitr. path. Anat. **48** (1910).

Printed in Germany

Lebenslauf.

Geboren wurde ich, Lise Martz, am 9. Februar 1909 in Wuppertal-Vohwinkel, als Tochter des Chemikers Dr. Eduard Martz.

Ich besuchte vom Jahre 1915 bis 1927 die Mittelschule in Wiesdorf, anschließend das Mädchen-Lyceum in Cöln-Mühlheim, darnach das Königin-Olgastift in Stuttgart, dann die Mädchen-Realschule in Ludwigsburg. Die Reifeprüfung bestand ich an der Oberrealschule des Königin-Katharina-Stifts in Stuttgart.

Das Studium der Medizin begann ich im S. S. 1927 an der Universität München. Das Physikum bestand ich im Sommer 1929 an der Universität Tübingen.

Das Staatsexamen legte ich im W. S. 1932 an der Universität München ab.